Sygnatura: Pol J Radiol, 2002; 67(4): 75-80

Polish Journal of Radiology
www.PolRadiol.com
ORIGINAL ARTICLE

Otrzymano: 2002.05.08
Zaakceptowano: 2002.07.05

Poszukiwanie alternatywnego doustnego środka kontrastowego do obrazowania przewodu pokarmowego metodą rezonansu magnetycznego – faza badań *in vitro*, doniesienie wstępne

Searching for an alternative oral contrast agent for GI tract MR imaging – *in vitro* phase, initial report

Wojciech Okła[1], Marek Gołębiowski[2], Wojciech Szeszkowski[1], Andrzej Cieszanowski[1]

[1] II Zakład Radiologii Klinicznej Akademii Medycznej w Warszawie, ul. Banacha 1a, 02-097 Warszawa, tel. (22) 822 30 05, email: wokla@poczta.onet.pl
[2] I Zakład Radiologii Klinicznej Akademii Medycznej w Warszawie, ul. Chałubińskiego 5, 02-004 Warszawa.

Summary

Background: MR has been recently considered to be suitable method for detection GI tract pathologies. A few substances (some of a natural origin) seem to act as an efficient oral MR contrast agents. The aim of this study is to find an alternative substance, which can be administrated orally to patients in order to enhance signal intensity (SI). The ideal agent should have a biphase pattern (high SI in T1 and low in T2), and should be nontoxic and cost effective.

Material/Methods: Phantom experiments were conducted with 1,5 T MR scanner. T1W and T2W sequences were used for initial estimation. Number of different agents such as: water, Gd-DTPA, barium sulfate, green tea, blueberry juice, cranberry juice, blackcurrant juice, and some more were evaluated. Signal intensity was measured by using elliptical region of interest (ROI). MR imaging in one patient with stomach cancer was also performed.

Results: In T1W-FFE sequence cranberry juice reached satisfactorily high signal (SI=1760.14). In T2W-TSE sequence this substance reduced signal intensity (SI=23.10) almost to background level. Blueberry juice appear to be the next substance capable to generate high signal (SI=1558.31) in T1W sequence (T1-TSE). MR examination of a patient with stomach adenocarcinoma (using blueberry juice as an oral contrast agent) satisfactorily depicted and delineated tumor mass on both: T1W and T2W images.

Conclusions: Cranberry juice and blueberry juice seemed to act effectively as oral contrast agents for gastrointestinal MR imaging. Thus they need further exploration and trials.

key words: **MR imaging • gastrointestinal tract • contrast media • manganese**

Wstęp

Wprowadzenie do użytku klinicznego kolejnych generacji aparatów MR cechujących się wysoką rozdzielczością liniową i kontrastową oraz dysponujących ultraszybkimi sekwencjami badania stwarza nowe możliwości diagnostyczne, pozwalające na bardzo dokładną ocenę narządów i struktur uważanych dotychczas za niedostępne tą techniką. Należy do nich przewód pokarmowy, którego badanie MR nabiera istotnego znaczenia klinicznego. Dotyczy to zwłaszcza badań jelita cienkiego i grubego, których skuteczność diagnostyczna w rozpoznaniu i ocenie przebiegu choroby Crohna oraz procesu nowotworowego jest już oceniana wysoko [1–4]. Metodyka badania przewodu pokarmowego techniką MR wymaga podania doustnego i/lub doodbytniczego środka kontrastowego. Preparat ten, cechujący się wzmożonym lub obniżonym sygnałem T1 i T2 zależnym, pozwala na dokładne odgraniczenie i odwzorowanie ściany jelita i przylegających do niej struktur, a także ocenę ewentualnych powikłań choroby. Intensywność sygna-

łu w polu magnetycznym wykorzystywanego preparatu zależy zarówno od jego budowy, właściwości fizykochemicznych i stężenia, jak i od stopnia zależności danej sekwencji od relaksacji T1 lub T2. Efektem jest pozytywne lub negatywne wzmocnienie. Do środków kontrastowych stosowanych w badaniu przewodu pokarmowego zalicza się m.in.: Gd-DTPA, chlorek manganowy i SPIO [5–9]. Pomimo kilkuletniego stosowania różnych preparatów nie ma jednolitego poglądu co do przydatności poszczególnych związków w obrazowaniu światła przewodu pokarmowego. Prace omawiające zastosowanie poszczególnych preparatów są nieliczne, operują na stosunkowo małym materiale i mają głównie charakter empiryczny, przyżyciowy [6,10–14].

Naszym zamierzeniem było znalezienie środka kontrastowego wykazującego dodatnie wzmocnienie w obrazach T1 zależnych, umożliwiające badanie jelita przy użyciu ultraszybkich sekwencji gradientowych. Optymalnie, związek ten powinien równocześnie cechować się negatywnym kontrastem w sekwencjach T2 zależnych, pozwalając na lepszą wizualizację np. zmienionej zapalnie, hiperintensywnej ściany jelita.

Postanowiono ocenić intensywności sygnału (IS) różnych preparatów w obrazach T1 i T2 zależnych, w celu znalezienia substancji do badania MR przewodu pokarmowego cechującej się dobrymi właściwościami dwufazowymi tj. jak najwyższym sygnałem w obrazach T1 zależnych i jak najniższym w obrazach T2 zależnych.

Materiał i metody

Zbadano roztwory siarczanu baru (baryt – w postaci stosownej do klasycznych badań rentgenowskich przewodu pokarmowego), Gd-DTPA (Magnevist enteral, Schering AG), soki z: czarnej jagody (*Vaccinium myrtillus*), czarnej porzeczki (*Ribes nigrum*), żurawiny błotnej (*Oxycoccos quadripetalus*), borówki brusznicy (*Vaccinium vitis ideae*), czarnego bzu (*Sambucus nigrum*), aronii (*Aronia melanocarpa*), napary z: dzikiej róży (*Rosa canina*) mięty pieprzowej (*Mentha piperita*), kory dębu (*Quercus cortex*), zielonej herbaty (4 gatunki), czarnej herbaty, roztwór sacharozy (20%) oraz mleko. W przypadku czarnej jagody był to sok uzyskany przez wyciśnięcie (prasowanie) surowych owoców po ich rozmrożeniu. Pozostałe substancje pochodzenia naturalnego badano w postaci naparów lub soków uzyskanych metodą osmotyczną. Badania *in vitro* na fantomach zostały przeprowadzone przy użyciu polipropylenowych zakręcanych pojemników w kształcie walca o średnicy dostatecznie dużej (40 mm) do swobodnego wykonania pomiarów intensywności sygnału. Pojemniki umieszczono w specjalnie skonstruowanym statywie z tworzywa sztucznego (pozbawionym całkowicie elementów metalowych). Wszystkie badania były wykonane przy użyciu tomografu MR 1,5T (Gyroscan ASC-NT, Philips Medical System, Best, Netherlands) i zastosowaniu cewki do ciała. Zastosowane zostały następujące sekwencje: T1-TFE (TURBO FLASH), T1-FFE (FLASH), T2-UTSE (TSE), T2-GRASE (TGSE). Parametry zastosowanych sekwencji przedstawia tabela 1. Pomiary intensywności sygnału były przeprowadzone przy użyciu eliptycznego obszaru zainteresowania. Dodatkowo wykonano oznaczenie stężenia jonu Mn^{+2} w soku z czarnej jagody przy pomocy spektrometru elektronowego rezonansu paramagnetycznego (EPR/SE/X 2542 Radiopan, Radiofan, Poznań, Polska).

Sumaryczne dwufazowe właściwości badanych substancji oszacowano na podstawie następującego wzoru: (IS T1 TFE + IS T1 FFE) – (IS T2 GRASE + IS T2 UTSE).

Do obliczenia czasów T2 badanych substancji zastosowana została sekwencja T2 TSE (DUAL) z różnymi czasami echa. Zmierzone intensywności sygnału badanych substancji dla dwóch czasów echa (TE1 i TE2) sekwencji T2-zależnej wykorzystano do obliczenia czasów relaksacji T2. Zakładając, że czas repetycji TR jest dużo większy od czasu relaksacji T1, klasyczne równanie na IS echa spinowego [15] możemy uprościć, sprowadzając je do postaci:

$$IS = K \cdot e^{-(TE/T2)},$$

gdzie K jest niezależną stałą aparaturową. Następnie mnożąc tak uproszczone równanie przez logarytm naturalny, otrzymujemy liniową zależność pomiędzy *ln IS* obrazu echa spinowego a czasem echa TE, ze współczynnikiem nachylenia prostej –1/T2 [16]. Ostatecznie do obliczenia czasów relaksacji T2 wykorzystano następujące równanie:

$$T2\ (ms) = (TE2 - TE1) / (\ln IS1 - \ln IS2),$$

gdzie TE1 jest pierwszym czasem echa (40 ms), TE2 drugim czasem echa (120 ms), a *ln IS1,2* jest logarytmem naturalnym zmierzonej *IS* dla TE1 i odpowiednio TE2.

Tabela 1. Parametry zastosowanych sekwencji.
Table 1. Paramethers of the sequences applied.

Sekwencja	TR (ms)	TE (ms)	Kąt odchylenia (°)	Grubość warstwy (mm)	NSA
T1-TFE	15	4,8	25	6	4
T1-FFE	23	1,8	80	6	1
T2-GRASE	1800	75	90	6	2
T2-UTSE	1800	100	90	6	4

Tabela 2. Wyliczone czasy T2 (wyrażone w milisekundach) dla wybranych substancji.
Table 2. Calculated T2 times (ms) of chosen substances.

Substancja	T2 (ms)	Odchylenie standardowe
Woda destylowana	1365	68,25
Gd-DTPA	250	12,5
Czarna jagoda	53	2,65
Żurawina błotna	77	3,85
Borówka brusznica	77	3,85

Wyniki

Uzyskane wartości intensywności sygnału (w odpowiednich czasach echa) dla substancji, które w sposób znaczący ujawniły swój wpływ na zjawisko relaksacji przedstawione zostały na wykresie (Ryc. 1). Wyliczone czasy T2 wybranych substancji (wyrażone w milisekundach) zestawiono w tabeli 2. Spośród badanych substancji tylko niektóre wykazały zdolność wyraźnego oddziaływania na intensywność sygnału w obrazach T1 zależnych i/lub T2 zależnych. Były to: czarna jagoda, żurawina błotna, borówka brusznica, zielona herbata (jeden gatunek z 4 zbadanych tj. Japan Kokaicha), oraz kora dębu.

W sekwencji T1-FFE spośród testowanych substancji sok z żurawiny błotnej (*Oxycoccos quadripetalus*) osiągnął największą intensywność sygnału IS = 1760,14. Również borówka brusznica i czarna jagoda w tej sekwencji wykazały wyraźny wzrost sygnału (odpowiednio IS = 1406,33 oraz IS = 1363,40). Dla porównania Gd-DTPA osiągnął IS = 1503,50. W sekwencji T1-TFE sok z czarnej jagody (Vaccinium myrtillus) osiągnął intensywność sygnału IS = 1558,31, trzecią po Gd-DTPA (IS = 1857,41) i naparze z kory dębu (IS = 1617,78). Wyraźny wpływ na szybkość relaksacji w tej sekwencji wykazały również: sok z borówki brusznicy (*Vaccinium vitis ideae*) IS = 1176,26 oraz napar z zielonej herbaty (gatunek - Japan Kokaicha) IS = 1143,80.

W sekwencji T2-UTSE intensywność sygnału żurawiny osiągnęła IS = 23,10 tj. wartość zbliżoną do intensywności sygnału tła w tej sekwencji (IS = 22,03). W tej sekwencji intensywność sygnału soku z czarnej jagody wyniosła IS = 224,05, a w przypadku borówki brusznicy sygnał obniżył się do IS = 122,31. Intensywność sygnału Gd-DTPA w sekwencji T2-UTSE była większa w porównaniu do T1-FFE i wyniosła IS = 1826,84.

Dwufazowe sumaryczne właściwości badanych substancji przedstawione jako różnica zsumowanych intensywności sygnałów z obu sekwencji T1 oraz obu sekwencji T2 zaznaczyły się najwyraźniej w przypadku: czarnej jagody (2451,88), żurawiny błotnej (2366,18), oraz borówki (2356,16) (Ryc. 2).

Stężenie jonu Mn^{+2} oznaczone przy pomocy spektrometru elektronowego rezonansu paramagnetycznego, w przypadku soku z czarnej jagody, wyniosło 175 mg/l, a w przypadku soku z żurawiny 22 mg/l.

Omówienie

Intensywność sygnału tkanek czy substancji obrazowanych w MR zależy od ich gęstości protonowej, czasu relaksacji podłużnej (T1), czasu relaksacji poprzecznej (T2), częstotliwości rezonansowej typowej dla danego środowiska, przesunięcia chemicznego, podatności magnetycznej oraz współtowarzyszących ruchów cząsteczkowych [6]. Intensywność sygnału wzrasta gdy wzrasta gęstość protonowa, skraca się czas T1 i gdy wydłuża się czas T2. Na odwrót – intensywność sygnału maleje gdy maleje gęstość protonowa, wydłuża się czas T1 i kiedy skraca się czas T2. Środki kontrastowe pozytywne skracające czas relaksacji T1 (podnoszące tym samym intensywność sygnału w sekwencjach T1 zależnych) to – głównie paramagnetyki (będące związkami gadolinu, manganu, dysprozu i żelaza), ale także np. woda (wydłużająca czas T2). Reprezentantem tej grupy może być związek gadolinu – Gd-DTPA (gadopentetate dimeglumine). Środki kontrastowe negatywne skracające czas relaksacji T2 (obniżające tym samym intensywność sygnału w sekwencjach T2 zależnych) to ferromagnetyki i superparamagnetyki (najczęściej związki żelaza), a także powietrze (zmniejszenie gęstości protonowej ośrodka). W tej grupie znajduje się np. stosowany doustnie magnetyt (Fe_3O_4). Obecnie dostępne są następujące preparaty fabrycznie przygotowane do użycia: Gd-DTPA (Magnevist enteral; Schering), cytrynian amonowo-żelazowy (Ferrisaltz; Bracco), chlorek manganowy (LumenHance; Bristol Mayer Squibb) oraz superparamagnetyczne tlenki żelaza SPIO (Abdoscan; Nycomed) i USPIO (Sinerem; Guerbert). Zazwyczaj znajdują one zastosowanie w ocenie morfologii światła przewodu pokarmowego. Dodatkowym zastosowaniem niektórych preparatów jest wygaszanie niekorzystnego sygnału T2 zależnego wywodzącego się ze światła dwunastnicy i utrudniającego interpretację obrazu dróg żółciowych w sekwencjach cholangiografii MR [12]. Wiele spośród już stosowanych doustnych środków kontrastowych nie wykazuje zadawalającego wpływu na intensywność sygnału [11,17]. Ponadto przeważająca większość ma nieprzyjemny smak. Ten ostatni czynnik wydaje się mieć istotne znaczenie w przypadku gdy w grę wchodzi doustne przyjęcie dość znacznej objętości środka kontrastowego. Alternatywą dla preparatów fabrycznych są środki kontrastowe pochodzenia naturalnego (jak np. sok z czarnej jagody) zawierające odpowiednie jony (np. jon Mn^{+2}).

Jon manganu (Mn^{+2}) posiada na swoich orbitach 5 niesparowanych elektronów. Należy do paramagnetyków – związków posiadających właściwości zwiększania szybkości relaksacji protonów i tym samym skracania czasów ich relaksacji.

Dla porównania, silniejszy od niego paramagnetyk – gadolinium (główny składnik Gd-DTPA) posiada 7 takich elektronów. Hiraishi i wsp. wykazali korelację wzrostu intensywności sygnału soku z czarnej jagody oraz roztworu chlorku manganu w zależności od stężeń tych substancji, wskazując w ten sposób pośrednio na rolę jonów Mn^{+2} jako czynnika wpływającego bezpośrednio na szybkość procesu relaksacji [11]. Ten sam zespół stwierdził w swoich badaniach, zależność intensywności sygnału (a tym samym właściwości kontrastowych) soku z czarnej jagody od mocy stosowanego pola magnetycznego. Wskazuje to na mniejszą przydatność soku z jagody przy użyciu aparatów o słabszym polu. Stężenie manganu w stosowanym przez nas soku z czarnej jagody (tj. Mn^{+2} 175 mg/l), w świetle istniejącej na ten temat wiedzy, nie stanowi zagrożenia związanego z nadmierną podażą tego jonu. Dzienne zapotrzebowanie na mangan wynosi bowiem od 3 do 10 mg, jednak tylko 3–4% jest absorbowane z przewodu pokarmowego [11]. Doświadczenia własne potwierdzają przydatność soku z czarnej jagody jako doustnego środka kontrastowego. Świadczą o tym również wyniki pierwszych prób zastosowania klinicznego preparatu (Ryc. 3). Dodatkowo soki z żurawiny błotnej i borówki brusznicy wykazały właściwości, którymi powinny charakteryzować się doustne środki kontrastowe. Żurawina zachowała się w badaniu *in vitro* jak idealny dwufazowy środek kontrastowy działając zarówno jak śro-

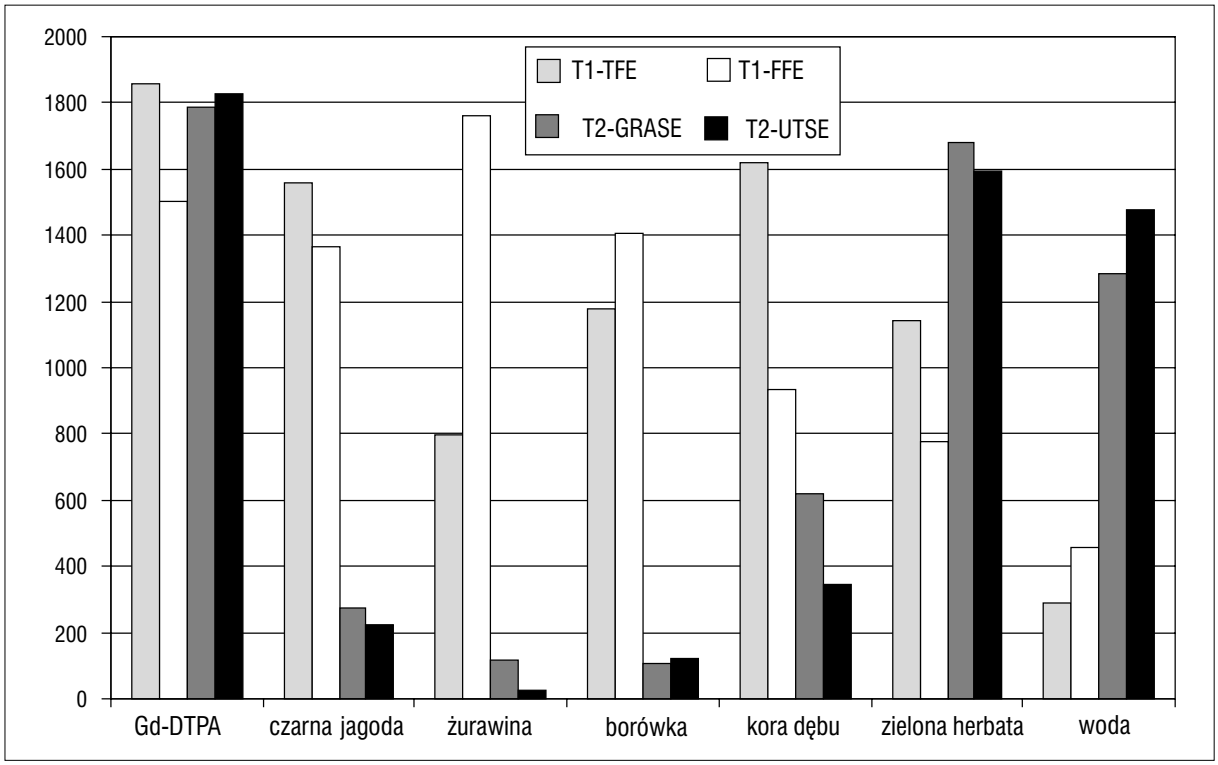

Rycina 1. Wartości intensywności sygnału uzyskane dla wybranych substancji w następujących sekwencjach: T1-TFE; T1-FFE; T2-GRASE; T2-UTSE.
Figure 1. Signal intensity values obtained for chosen substances in the following sequences: T1-TFE; T1-FFE; T2-GRASE; T2-UTSE.

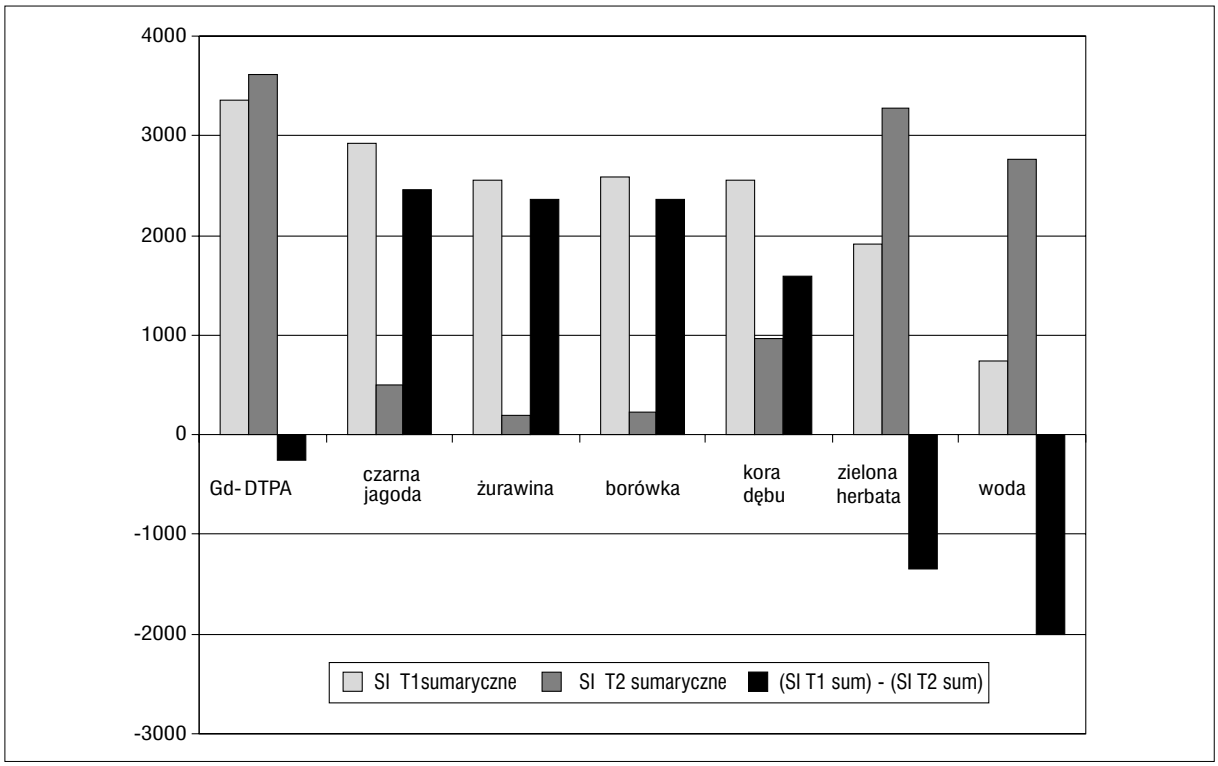

Rycina 2. Różnice zsumowanych intensywności sygnałów z obu sekwencji T1 oraz obu sekwencji T2 (przedstawione jako czarne kolumny). Wyższa wartość różnicy (powyżej osi poziomej) odpowiada lepszym właściwościom dwufazowym.
Figure 2. Differences of both T1 and both T2 signal intensities summed up are presented as a black columns. The higher value of the difference (above the horizontal axis) correspond to better biphase characteristic.

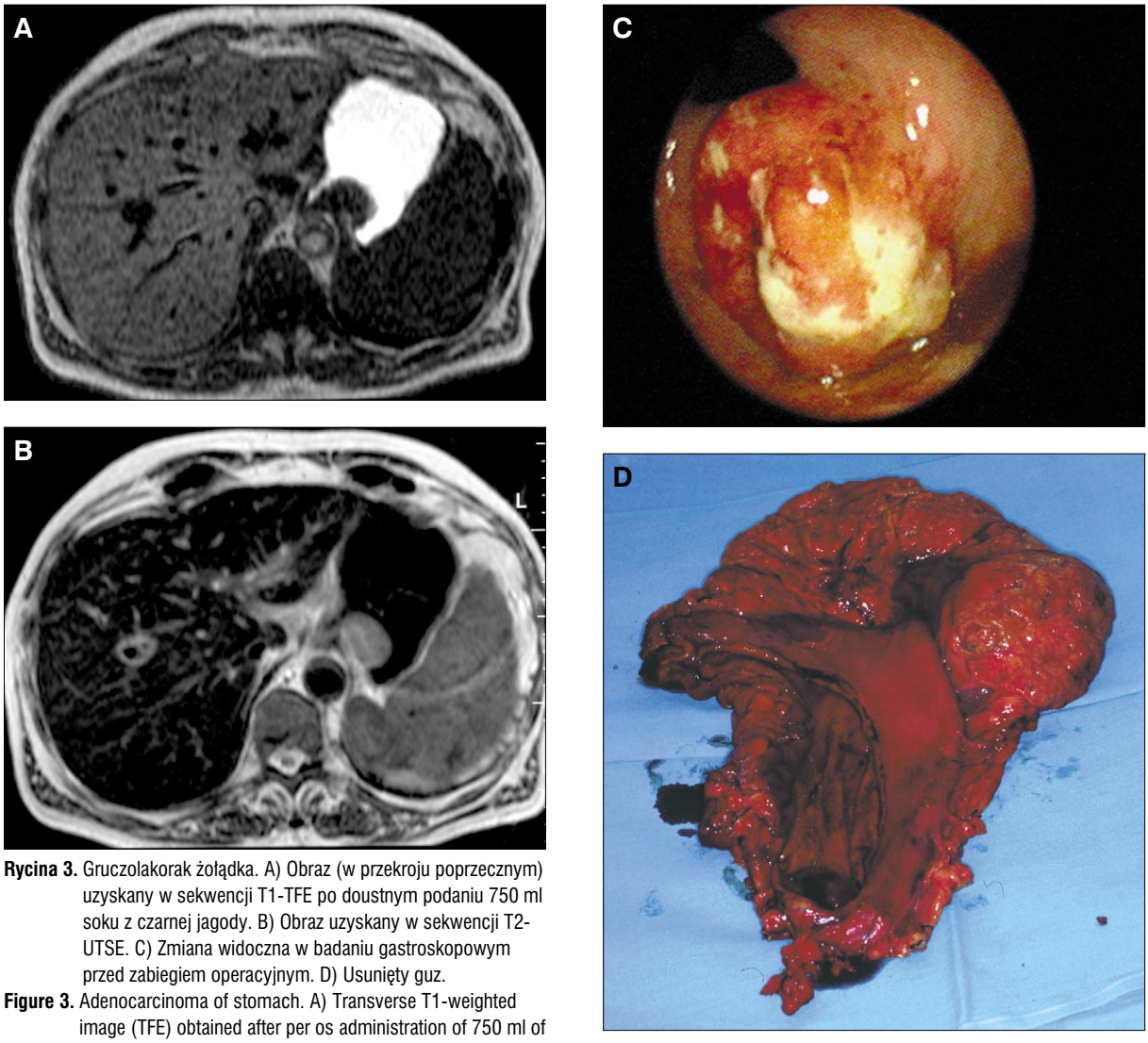

Rycina 3. Gruczolakorak żołądka. A) Obraz (w przekroju poprzecznym) uzyskany w sekwencji T1-TFE po doustnym podaniu 750 ml soku z czarnej jagody. B) Obraz uzyskany w sekwencji T2-UTSE. C) Zmiana widoczna w badaniu gastroskopowym przed zabiegiem operacyjnym. D) Usunięty guz.

Figure 3. Adenocarcinoma of stomach. A) Transverse T1-weighted image (TFE) obtained after per os administration of 750 ml of blueberry juice. B) T2-weighted image (UTSE). C) Gastoscopic view of the lesion prior to surgery. D) Specimen of the resected tumor.

dek pozytywny (bardzo wysoki sygnał w sekwencji T1 zależnej) jak i negatywny (wybitnie niski, zbliżony do tła sygnał w sekwencji T2 zależnej). Stosunkowo niska zawartość jonów Mn^{+2} w soku żurawinowym świadczy o wpływie innych związków na jego właściwości paramagnetyczne. Mogą być to jony żelaza. Wyniki te zachęcają do dalszych badań *in vitro* i praktycznych prób zastosowania badanych preparatów. Szczególnie dotyczy to żurawiny błotnej (*Oxycoccos quadripetalus*) i borówki brusznicy (*Vaccinium vitis ideae*). Kora dębu (napar) osiągnęła wprawdzie wysoką wartość IS w T1-TFE (IS = 1617,78) tj. nawet nieco większą niż sok z czarnej jagody, jednak substancja ta w świetle obecnej wiedzy nie może znaleźć klinicznego zastosowania jako środek kontrastowy. Stężenie naparu z kory dębu zastosowane w próbach *in vitro* w połączeniu z objętością konieczną do przyjęcia drogą doustną spowodowałoby wielokrotne przekroczenie dopuszczalnej dawki dobowej (tj. 3g) dla tej substancji w przypadku jej zastosowania wewnętrznego drogą doustną [18].

Wnioski

1. Wiele obecnych na rynku gotowych doustnych środków kontrastowych służących obrazowaniu przewodu pokarmowego w MR, nie wpływa w zadawalającym stopniu na intensywność sygnału, nie wykazując poza tym pożądanych właściwości organoleptycznych (głównie smak).

2. Alternatywą dla stosowanych dotychczas, drogich preparatów mogą być pewne substancje pochodzenia roślinnego, zawierające niektóre jony z odpowiednią ilością niesparowanych elektronów.

3. Sok z czarnej jagody w badaniach *in vitro* (oraz we wstępnych badaniach klinicznych) spełnia oczekiwania jako dwufazowy środek kontrastowy do badania przewodu pokarmowego z zastosowaniem MR. Dwufazowe właściwości soku z czarnej jagody najbardziej ujawniły się w sekwencjach: T1-TFE i T2-UTSE.

4. Sok z żurawiny błotnej w badaniach in vitro osiągnął w sekwencji T1 (T1-FFE) intensywność sygnału większą niż sok z czarnej jagody i gadolinium, a w sekwencji T2 (T2-UTSE) intensywność niemal tak niską jak intensywność tła. Substancja ta wydaje się być idealnym dwufazowym środkiem kontrastowym i zachęca do dalszych badań z zastosowaniem klinicznym tej substancji jako doustnego środka kontrastowego.

Podziękowania

Podziękowania dla Pani Dr Agnieszki Zielińskiej i Pani Prof. dr hab. Iwony Wawer z Zakładu Chemii Fizycznej Wydziału Farmaceutycznego Akademii Medycznej w Warszawie za oznaczenie stężenia jonów Mn^{+2} spektrometrem elektronowym rezonansu paramagnetycznego.

PIŚMIENNICTWO:

1. Chung J, Semelka RC, Martin DR et al: Colon Diseases: MR evaluation using cobined T2-weighted single-shot echo train spin-echo and gadolinium-enhanced spoiled gradient-echo sequences. J Magn Reson Imaging, 2000; 12: 297-305
2. Marcos HB, Semelka RC: Evaluation of Crohn's disease using half-fourier RARE and gadolinium-enhanced SGE sequences: Initial results. Magn Reson Imaging, 2000; 18: 263-268
3. Rieber A, Aschoff A, Nüssle K et al: MRI in the diagnosis of small bowel disease: use of positive and negative oral contrast media in combination with enteroclysis. Eur Radiol, 2000; 10: 1377-1382
4. Semelka RC, John G, Kelekis NL et al: Small Bowel Neoplastic Disease: Demonstration by MRI. J Magn Reson Imaging, 1996; 6: 855-860
5. Bernardino ME, Weinreb JC, Mitchell DG et al: Safety and optimum concentration of a manganese chloride-based oral MR contrast agent. J Magn Reson Imaging, 1994; 4: 872-876
6. Debatin JF, Patak MA: MRI of the small and large bowel. Eur Radiol, 1999; 9: 1523-1534
7. Hahn PF, Stark DD: Ferrite particles for bowel contrast in MR imaging: design issues and feasibility studies. Radiology, 1987; 164; 37-41
8. Kaminski S, Laniado M, Gogoll M et al: Gadopentetate dimeglumine as a bowel contrast agent: safety and efficacy. Radiology, 1991; 178; 503-508
9. Small WC, DeSimone-Macchi D, Parker JR et al: A multisite phase III study of the safety and efficacy of a new manganese chloride-based gastrointestinal contrast agent for MRI of the abdomen and pelvis. J Magn Reson Imaging, 1999; 10: 15-24
10. Brown JJ, Duncan JR, Heiken JP et al: Perfluoroctylbromide as a gastrointestinal contrast agent for MR imaging: use with and without Glucagon. Radiology, 1991; 181: 455-460
11. Hiraishi K, Narabayashi I, Fujita O et al: Blueberry juice: Preliminary evaluation as an oral contrast agent in gastrointestinal MR imaging. Radiology, 1995; 194: 119-123
12. Karantanas AH, Papanikolau N, Kalef-Ezra J et al: Blueberry juice used per os in upper abdominal MR imaging: composition and initial clinical data. Eur Radiol, 2000; 10: 909-913
13. Kivelitz D, Gehl HB, Heuck A et al: Ferric ammonium citrate as a positive bowel contrast agent for MR imaging of the upper abdomen. Safety and diagnostic efficacy. Acta Radiol, 1999; 40: 429-435
14. Lomas DJ, Graves MJ: Small bowel MRI using water as a contrast medium. Br J Radiol, 1999; 72: 994-997
15. Goldberg MA, Hahn PF, Saini S et al: Value of T1 and T2 Relaxation Times from Echoplanar MR Imaging in Characterization of Focal Hepatic Lesions. Am J Roentgenol, 1993; 160: 1011-1017
16. Fenlon HM, Telo R, deCarvalho VLS et al: Signal Characteristics of Focal Liver Lesions on Double Echo T2-Weighted Conventional Spin Echo MRI: Observer Performance Versus Qantitative Measurment of T2 Relaxation Times. J of Comput Assist Tomogr, 2000; 24(2): 204-211
17. Burton S, Liebig T, Frazier SD et al: High-density oral barium sulfate in abdominal MRI: efficacy and tolerance in a clinical setting. Magn Reson Imaging, 1997; 15: 147-153
18. Borkowski B, Lutomski J, Skrzydlewska E et al: Rośliny Lecznicze w Fitoterapi. Poznań: Instytut Roślin i Przetworów Zielarskich, 2002