Sygnatura: Pol J Radiol, 2006; 71(3): 36-47

Polish Journal of Radiology
www.PolRadiol.com
ORIGINAL ARTICLE

Otrzymano: 2005.06.17
Zaakceptowano: 2005.08.09

The diagnostic value of transabdominal sonography of the gastrointestinal tract, particularly in cases without clinical signs. Comparison with the endoscopic and radiological studies – part II*

The diagnostic value of transabdominal sonography (TUS) of the large intestine and the appendix, particularly without clinical signs. Comparison with endoscopic and radiological study

Wartość diagnostyczna ultrasonografii w badaniu przewodu pokarmowego w przypadkach bez objawów klinicznych. Porównanie z badaniem endoskopowym i radiologicznym – część II*

Wartość diagnostyczna ultrasonografii w badaniu jelita grubego i wyrostka robaczkowego, w przypadkach bez objawów klinicznych. Porównanie z badaniem endoskopowym i radiologicznym

Andrzej Sadownik[1], Stanisław Leszczyński[1], Janusz Firek[2], Rafał Ubysz[1], Beata Wojtycha-Kwaśnica[1]

[1] Zakład Diagnostyki Obrazowej Wojewódzkiego Szpitala Zakaźnego w Warszawie
[2] Pracownia Endoskopii Woj. Szpitala Zakaźnego w Warszawie

Adres autora: Prof. dr hab. med. Stanisław Leszczyński, Zakład Diagnostyki Obrazowej Woj. Szpitala Zakaźnego, ul. Wolska 37, 01-201 Warszawa. Tel.: (022) 3355244; e-mail: sleszcz1@op.pl

* Pierwsza część pracy została opublikowana w numerze 71(2)

Summary

Background: Recent years have seen progress in transabdominal ultrasonography (TUS) of the stomach and intestine as a result of more exact evaluation of the wall stratification of these organs and the thickness and echogenicity of the layers, some of these caused by interface echo. These echoes are produced at a tissue interface, where the acoustic impedance changes between two tissues. An interface echo layer is different from a histological layer. With careful TUS of the stomach and intestines it is possible to diagnose lesions of these organs despite silent clinical symptoms.

Material/Methods: The material included 340 patients in whom lesions were detected by means of TUS: 88 cases of stomach lesions, 15 cases of small intestine lesions, 215 cases of large intestine lesions, and 22 cases of appendicitis. Endoscopic and histopathological examinations as well as 42 reliable radiological examinations of these patients were performed. The results of these examinations were subjected to statistical assessment.

Results: Of the 88 cases of stomach lesions detected by ultrasonography, 68 were confirmed by gastroscopy and 20 by reliable radiological double-contrast examination. In this group, 72 patients without clinical data and 16 patients with clinical symptoms of stomach pathology were examined. From these data it is evident that correct diagnoses were established using ultrasonography in 84% of the examined patients, whereas 16% of the results were false positive. Of the 16 cases of clinically suspected stomach lesions, the proportion of correct diagnoses established by means of ultrasonography constituted the greater part and amounted to 93% of the examined patients (15 patients). This fact perhaps demonstrates that the examining radiologist, who was made "sensitive" by the clinician, searched more precisely for lesions and, above all, that the lesions

were more advanced, causing clinical signs and symptoms and better visibility of these lesions in the ultrasonograph. Of the 15 cases of small intestine lesions detected by ultrasonography, 12 (80%) were confirmed by double-contrast radiological examinations, whereas 3 cases showed no lesions, i.e. 20% of the results of the small intestine were carried out on referral because of clinically suspected small intestine lesions. Of this group was only 1 case of an unconfirmed ultrasonography diagnosis (40% false-positive results). Of the 215 cases of large intestine lesions detected by ultrasonography, 128 were confirmed by endoscopic examination and 22 by reliable radiological examination, whereas 57 cases of lesions demonstrated with ultrasonography were not confirmed, which makes 27% false-positive results. Forty large intestine ultrasonographs were made on referral because of clinically suspected lesions in the large intestine. In this group the proportion of false-positive results was smaller (10%) than that of examinations performed in patients without clinical signs/symptoms of intestine pathology (30%).

Conclusions: TUS examinations of the stomach and small and large intestine have a high diagnostic value, and each abdominal cavity ultrasonography should include such examination, also in cases where there are no clinical signs and symptoms of alimentary tract pathology. In this study we could not determine the proportion of lesions that were not detected with TUS, i.e. the false-negative proportion.

Key words: **stomach and intestinal ultrasonography • transabdominal sonography • small bowel**

PDF file: http://www.polradiol.com/pub/pjr/vol_71/nr_3/9047.pdf

Cel pracy

Celem tej pracy jest ocena wartości diagnostycznej badania ultrasonograficznego jelita grubego w przypadkach bez objawów klinicznych i z objawami klinicznymi, oraz w przypadkach podejrzanych o zapalenie wyrostka robaczkowego, przy stosowanej przez nas technice badania.

Materiał i metody

Z dużej ilości badań w latach 1997–2004, w których wykazano zmiany jelita grubego (około 400), ocenialiśmy wartość diagnostyczną ultrasonografii tylko w 215 przypadkach, w których było przeprowadzone badanie endoskopowe i histopatologiczne lub zabieg operacyjny oraz rzadziej charakterystyczny obraz radiologiczny. Badanie prowadzone w sposób rutynowy nie zawsze pozwala dobrze uwidocznić strukturę ściany jelita, choćby z powodu zalegających gazów i mas kałowych. Dużo lepsze efekty w takich przypadkach daje hydrosonografia, proponowana u nas przez All-Noukkari i Pruszyńskiego [1] oraz Laska [2] w diagnostyce choroby Leśniowskiego-Crohna. Badanie przeprowadza się po dwukrotnym wlewie oczyszczającym jelito grube z podaniem spazmolityku (np. Buskolizyna) i wypełnieniu jelita około 2 litrami roztworu 0,9% NaCl. Oceniamy grubość ściany jelita, poszczególne warstwy tej ściany, haustracje, perystaltykę, podatność uciskową zmienionych odcinków jelita i zmiany w otaczających strukturach. W przypadku widocznych zmian w ścianie jelita zawsze badamy za pomocą Dopplera [3, 4, 5]. Zestawione wyniki badań poddano analizie statystycznej. W przypadkach podejrzanych o zapalenie wyrostka robaczkowego metoda badania podana jest w rozdziale „zapalenie wyrostka robaczkowego".

Prawidłowe jelito grube

Grubość prawidłowej ściany okrężnicy w usg wynosi 5 mm, a po wprowadzeniu płynu (hydrosonografia) 4 mm. Ściana jelita wykazuje w obrazie ultrasonograficznym 5 warstw, które mają na przemian charakter hyper- i hypoechogeniczny. W odbytnicy mierzymy grubość ściany w miejscu zwieraczy w ich przekroju poprzecznym do długiej osi odbytnicy tuż powyżej odbytu. Zwieracz wewnętrzny – hypoechogeniczny ma grubość około 3 mm, zwieracz zewnętrzny, gorzej widoczny, ubogoechogeniczny – 5 mm. Badanie ultrasonograficzne wycinka jelita grubego, podobnie jak żołądka, wykazuje inny obraz warstw ściany jelita w porównaniu z badaniem histologicznym tego wycinka (Ryc. 1). Szerokość poszczególnych warstw ściany jelita zależy od „interface" (patrz: prawidłowa ściana żołądka w cz. I).

Warstwy jelita grubego

Przy porównaniu ściany wycinka jelita grubego w badaniu ultrasonograficznym z wycinkiem w badaniu histologicznym (Ryc. 2) widoczna jest różnica szerokości i echogeniczności poszczególnych warstw: (patrz Ryc. 1, dotycząca żołądka, w części I pracy). Różnica warstw w jelicie jest jednak słabiej widoczna niż w żołądku. Warstwy te są mniej zróżnicowane pod względem szerokości i echogeniczności. Najszerszą warstwą jest warstwa „interface", która powstaje na granicy błony śluzowej i światła jelita. Wszystkie hyperechogeniczne warstwy ściany (w badaniu wycinka jelita grubego in vitro) mają około 0,8–1,0 mm, natomiast obie warstwy hypoechogeniczne około 0,5–0,7 mm.

Figure 1. Large intestine: histological preparation.
Rycina 1. Jelito grube – preparat histopatologiczny.

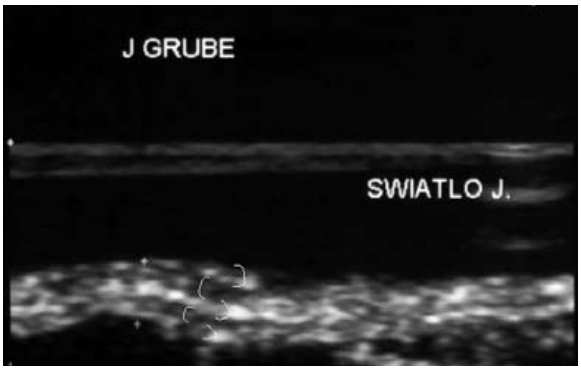

Figure 2. Large intestine preparation *in vitro*. The five-layer structure of the intestine wall is visible.

Rycina 2. Preparat jelita grubego *in vitro*. Widoczna jest 5-warstwowa struktura ściany jelita.

Przy wypełnieniu płynem jelita pierwsza warstwa (licząc od strony światła jelita) ma charakter hyperechogeniczny i odpowiada „interface". Warstwa ta powstaje, jak wspominaliśmy, między płynem pokrywającym błonę śluzową i powierzchnią błony śluzowej. Warstwa druga – hypoechogeniczna, odpowiada głębszej części błony śluzowej i jej blaszki mięśniowej. Warstwa trzecia hyperechogeniczna błonie podśluzowej i „interface", warstwa czwarta, hypoechogeniczna – błonie mięśniowej oraz piąta – hyperechogeniczna, błonie surowiczej i „interface".

Analiza patologicznych obrazów jelita grubego

Zapalenie przyczepków sieciowych

W okrężnicy występuje około 100 przyczepków sieciowych, które są zrazikowatymi wypustkami błony surowiczej, wypełnionymi tkanką tłuszczową wzdłuż taśmy swobodnej i sieciowej (Ryc. 3). Największe mogą sięgać do 10 cm. Mają one wąską szypułę, przez którą wnika tętniczka zaopatrująca. Zmienione zapalnie przyczepki sieciowe prezentują się jako owalne, hyperechogeniczne struktury o wymiarach

Figure 4. Diverticula within the descending colon. A thickening and reduction of echogenicity of the intestine wall in the surroundings of a diverticulum; in the lumen of the diverticula, hyperechogenic gas is visible.

Rycina 4. Uchyłki w obrębie zstępnicy. Pogrubienie i obniżenie echogeniczności ściany jelita w otoczeniu uchyłka, widoczny hyperechogeniczny gaz w świetle uchyłków.

Figure 3. Large intestine preparation *in vitro*. Hyperechogenic epiploic appendages and a five-layer structure of the intestine wall are visible in the USG.

Rycina 3. Preparat jelita grubego *in vitro*. W usg widoczne są hyperechogeniczne przyczepki sieciowe oraz 5-warstwowa struktura ściany jelita.

około 3–5 cm. Zmiany te najczęściej występują w odcinku zstępniczo-esiczym, pod powierzchnią powłok brzusznych, położone na przedniej i przednio-bocznej ścianie jelita. Często otoczone są hypoechogennym „halo" oraz związane są z ruchami oddechowymi. Nie odkształcają się pod wpływem ucisku głowicą [6] i pod wpływem tego ucisku okolica ta jest tkliwa. W różnicowaniu klinicznym należy brać pod uwagę: diverticulitis, appendicitis, zmiany chorobowe pęcherzyka żółciowego i sieci większej (zawał).

Uchyłki okrężnicy

Po prawej stronie okrężnicy uchyłki mają charakter prawdziwy. Są one wrodzone, zwykle pojedyncze i występują w każdym wieku. Zawierają one wszystkie warstwy ściany okrężnicy. Zapalenie uchyłków prawdziwych (po prawej stronie okrężnicy) to obraz nierzadki [7]. Po lewej stronie okrężnicy występują uchyłki rzekome, które są nabyte. Zwykle są one liczne i dotyczą przeważnie osób starszych. Czynnikami predysponującymi są zaparcia, nadwaga i nadciśnienie. Utworzone są one tylko z błony śluzowej, która tworzy przepuklinę między warstwą mięśniową ściany

Figure 5. Diverticulum in the sigmoid colon. A thickening and bulge of the intestine wall and a hyperechogenic stercolith in the diverticulum, which presents an acoustic shadow inside, are visible.

Rycina 5. Uchyłek esicy. Widoczne pogrubienie i uwypuklenie ściany jelita oraz hyperechogeniczny kamień kałowy w uchyłku z cieniem akustycznym.

jelita. Na poziomie uchyłka może być widoczne niewielkie pogrubienie ściany jelita. W uchyłku możemy wykazać gaz lub gaz i płyn (Ryc. 4, 5).

Zapalenie uchyłków

Uchyłki występują w 10–30% populacji a zmiany zapalne tych uchyłków są zwiększają się wraz z wiekiem. Objawy kliniczne: mdłości, wymioty, gorączka i leukocytoza, w dolnym lewym kwadrancie jamy brzusznej występują bóle, napięcie powłok. W przypadku stwierdzenia w usg objawów zapalenia uchyłka, należy zwrócić uwagę na zmiany w ścianie jelita i w jej otoczeniu, zwłaszcza na wystąpienie ropnia. W usg objawy zapalenia schyłków polegają na odcinkowym zgrubieniu ściany okrężnicy (5–15 mm). Zgrubienie to dotyczy głównie błony mięśniowej. Warstwowość ściany może być widoczna lub nie. Występuje często wzmożona echogeniczność tkanki tłuszczowej okołojelitowej (pericolitis). W stanie zapalnym tkanka ta ulega powiększeniu i może mieć ona niejednorodną echostrukturę z tworzącymi się obszarami obniżonych ech, co przemawia za wysiękiem i ropniem, który jest ubogo echogeniczny, z gazem lub bez gazu. Grubość zmienionej ściany jelita może przekraczać 20 mm. Uchyłki wypełnione płynem są ubogo echogeniczne, natomiast uchyłki wypełnione gazem są echogeniczne, czasem z widocznym refleksem gazu lub z ubogoechogeniczną pianą, spowodowaną zapaleniem (Ryc. 6). W usg i TK nie zawsze można odróżnić zbiornik ropy wewnątrz uchyłka od zbiornika w jego otoczeniu. Gaz między uchyłkiem i ścianą okrężnicy wskazuje na perforacje uchyłka. Nie zawsze jednak możemy uwidocznić w usg obraz ropnia i perforację uchyłka. W przypadkach, więc objawów klinicznych ropnia, przy równoczesnym braku tych zmian w usg, należy wykonać TK. Czułość rozpoznania tych zmian w usg wynosi – 85%, a w TK – 91%, natomiast specyficzność: w usg 84%, a w TK 77% [7, 8]. Różnicowanie: zapalenie wyrostka robaczkowego, zapalenie przyczepków sieciowych, prawostronny zawał krezki (nie ma kamienia kałowego i ropnia), kamica nerkowa.

Figure 7. Dysenteric syndrome. A thickening of the colon wall and blurred stratified structure are visible. Few enlarged lymph nodes.

Rycina 7. Zespól czerwonkowy – widoczne pogrubienie ściany okrężnicy, zatarcie warstwowości. Pojedyncze powiększone węzły chłonne.

Zapalenie jelit

Ostre zapalenie jelit może powstać w następstwie zakażenia bakteryjnego (znaczny odcinek jelita i mogą być powiększone węzły krezki), na tle uchyłka, niedokrwienia. W usg występuje poszerzenie ściany jelita, co trudno jest odróżnić od zmian przewlekłych. Decydują objawy kliniczne. Zmiany zapalne jelita rozpoznajemy, gdy pogrubienie ściany przekracza 5 mm. (Ryc. 7, 8, 9, 10). Zgrubienie na tle guza jest szersze i obejmuje krótki odcinek jelita oraz powoduje zwężenie światła i brak warstwowości ściany (mogą wystąpić przerzuty do lokalnych węzłów chłonnych i narządów miąższowych oraz naciekanie narządów sąsiednich).

Colitis ulcerosa (Cu)

Cu ograniczona jest do okrężnicy i odbytnicy. Zmiany mają charakter ciągły, nie są przerywane prawidłową błoną śluzową jak w chorobie Leśniowskiego-Crohna. Większe zmiany zapalne obserwuje się po stronie lewej okrężnicy.

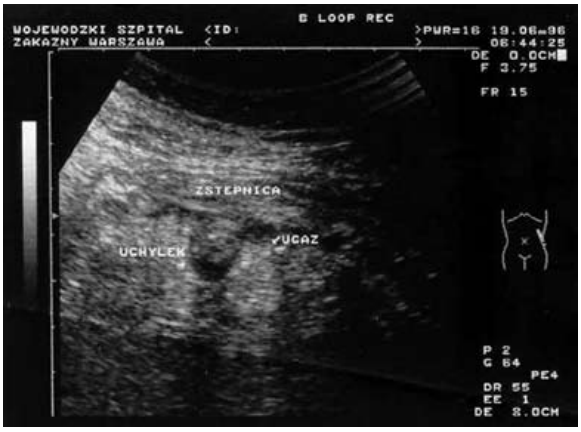

Figure 6. Diverticulum in the sigmoid colon. Gas inside the diverticulum: state of past diverticulum emptying into the intestinal lumen.

Rycina 6. Uchyłek esicy. Gaz w uchyłku – stan po opróżnieniu uchyłka do światła jelita.

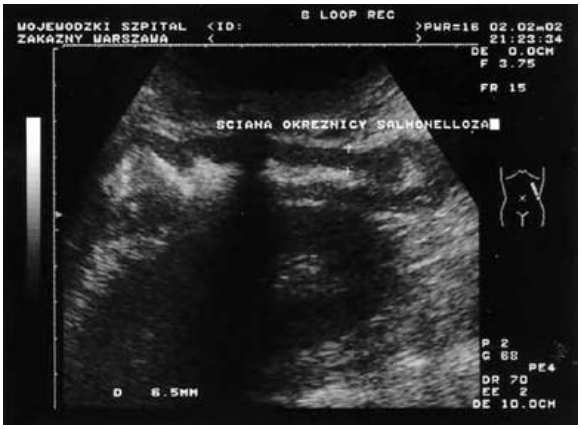

Figure 8. Salmonellosis. A thickened colon wall of decreased echogenicity and partially abolished haustrations.

Rycina 8. Salmonelloza. Pogrubiała i o obniżonej echogeniczności ściana okrężnicy z częściowo zniesionymi haustracjami.

Figure 9. Acute diarrhea. Generalized, moderate thickening of the colon wall.

Rycina 9. Ostra biegunka. Uogólnione pogrubienie ściany okrężnicy miernego stopnia.

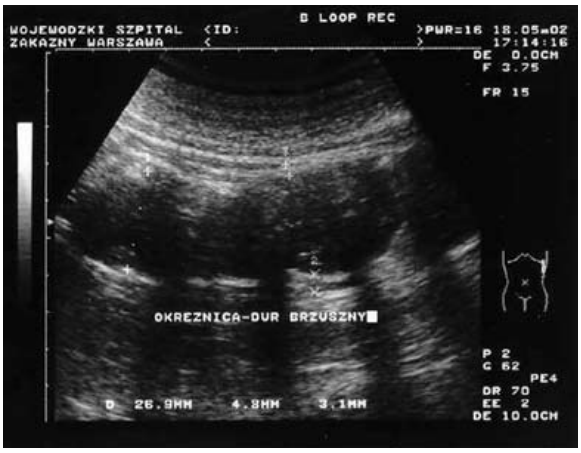

Figure 10. Typhoid fever. A considerable, irregular thickening of the intestine wall. A non-homogenous echogenicity of the layers and partially abolished stratified structure.

Rycina 10. Dur brzuszny. Znaczne, nieregularne pogrubienie ściany jelita. Echogeniczność warstw niejednorodna z częściowym zatarciem struktury warstwowej.

Prawa strona okrężnicy może być niezmieniona. Powstają często liczne, płaskie owrzodzenia. Gdy są one głębsze, to występują odczyny w postaci obrzęku błony podśluzowej. Przy dozowanym ucisku, można przemieścić gaz z badanej pętli i lepiej uwidocznić pogrubienie ściany. W przypadku ostrego zapalenia widoczne w usg pogrubienie ściany dotyczy głównie błony śluzowej, która może być hypoechogeniczna o niejednolitej echogeniczności. Błona mięśniowa i błona surowicza oraz tkanka tłuszczowa mają zwykle obraz prawidłowy [9]. Owrzodzenia powierzchowne, a nawet głębsze, są w usg niewidoczne, z wyjątkiem bardzo głębokich. Pogrubienie ściany jelita w colitis ulcerosa (od 5 do 10 mm) możemy wykazać w usg tylko w połowie przypadków [9] w odróżnieniu od choroby Leśniowskiego-Crohna, w której pogrubienie to jest wyraźniejsze. Usg nie jest metodą obiektywną dla ocena dynamiki zmian w przebiegu leczenia colitis ulcerosa. Zmiany przewlekłe prowadzą do łagodnego zwłóknienia błony podśluzowej z odkładaniem się tkanki tłuszczowej i do częściowego, a często do całkowitego zaniku haustracji. Rzekome polipy powstają z przerośniętych wysepek błony śluzowej w otoczeniu owrzodzeń. W usg polipy te i owrzodzenia są zwykle nie widoczne.

Przy powierzchownych objawach zapalenia zachowana jest warstwowość ściany jelita. Przy głębszych zmianach i dużych owrzodzeniach warstwowość może zanikać. Warstwowość w przewlekłym stadium choroby jest lepiej widoczna niż w ostrym. Badaniem Dopplera możemy wykazać większe przekrwienie ściany jelita (widoczne są przepływy naczyniowe, tętnicze i żylne, których nie rejestruje się w prawidłowej ścianie jelita) i przepływ w tętnicy krezkowej dolnej jest często zwiększony [4, 5, 9], (Ryc. 11, 12, 13).

W colitis ulcerosa grubość ściany koreluje z rozległością zmian histopatologicznych, podobnie jak w chorobie Leśniowskiego-Crohna. Rozpoznanie powikłań za pomocą

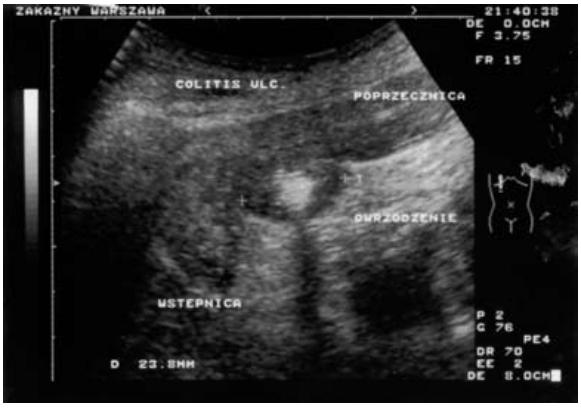

Figure 11. Ulcerative colitis. A thickening of the intestine wall with blurred stratified structure and decreased echogenicity as well as the ulcer are visible.

Rycina 11. Colitis ulcerosa. Widoczne pogrubienie ściany jelita z zatarciem struktury warstwowej i obniżeniem echogeniczności oraz owrzodzenie.

Figure 12. Ulcerative colitis. A thickening of the descending colon wall (8–9 mm). Increased blood flow in the mesenteric artery.

Rycina 12. Colitis ulcerosa. Pogrubienie ściany okrężnicy zstępującej (8–9 mm). Wzmożone przepływy naczyniowe w tętnicy krezkowej.

usg jest na ogół wystarczające – rzadko istnieje potrzeba TK. W toksycznym poszerzeniu okrężnicy jest ona często bardzo rozdęta, co powoduje mniejsze pogrubienie ścian. W przypadkach tych należy wykluczyć perforację, którą łatwo jest rozpoznać na podstawie dużej ilości wolnego gazu w jamie otrzewnej.

Rozpoznanie aktywności Cu

Określenie czynnego procesu chorobowego jest trudne. Opieramy się na objawach klinicznych, endoskopowych i laboratoryjnych (stężenie białka C- reaktywnego). Neovaskularyzacja jest w chorobie Leśniowskiego-Crohna wyraźnie większa, niż w colitis ulcerosa, ale ocena aktywności na tej podstawie stoi pod znakiem zapytania [10, 11]. Trudno jest odróżnić zmiany zapalne jelita od zmian na tle niedokrwienia (rozstrzygają objawy kliniczne).

Choroba Leśniowskiego-Crohna

Zmiany obejmują wszystkie warstwy jelita i tkanki sąsiednie (krezkę i węzły) (Ryc. 19). Odcinki zmienionej zapalnie okrężnicy oddzielone są odcinkami prawidłowymi. Mogą współistnieć zmiany w jelicie cienkim, częściej w końcowym odcinku jelita krętego. Ściana jelita jest zgrubiała ze zwężeniem jego światła. Pogrubieniu ulega początkowo błona podśluzowa, w której gromadzą się nacieki komórkowe. Widoczna jest wówczas dobrze warstwowość ściany jelita a przy bardziej rozległym zapaleniu błona podśluzowa jest szersza i bardziej echogeniczna. Następnie powstają w błonie śluzowej owrzodzenia, które się powiększają, drążą do tkanki podśluzowej i błony mięśniowej i mogą tworzyć kanały i przetoki. Przetoki te mogą dochodzić do skóry, lub kończyć się ślepo w ropniu otrzewnowym lub zaotrzewnowym. Zmianom tym może towarzyszyć płyn w jamie otrzewnej (ascites), ropnie wątroby, megacolon toxicum i niedrożność. W tym stanie ściana jelita jest ubogoechogeniczna z zanikiem warstwowości. W radiologicznym obrazie dwukontrastowym widoczne mogą być początkowo drobne owrzodzenia aftowe, otoczone obrzękiem błony śluzowej [12]. Bardziej rozległe zmiany są w obrazie radiologicznym charakterystyczne: owrzodzenia rozłożone niesymetrycznie, z nieregularnym zwężeniem i poszerzeniem światła, z odcinkami prawidłowymi jelita, oddzielającymi dość ostro odcinki patologiczne. W chorobie Leśniowskiego-Crohna średnia przepływu w żyle wrotnej i tętnicy krezkowej górnej jest wyższa niż w przypadkach prawidłowych jelit. Zmiany te są większe w grubszej ścianie jelita [13]. Samo zgrubienie ściany jelita nie wskazuje na stopień aktywności. Zgrubienie to jest wywołane podśluzówkowym obrzękiem i naciekiem komórkowym lub zwłóknieniem.

Figure 13. Perisigmoid abscess. Edema and inflammatory changes in the sigmoid wall and a delimited fluid reservoir encircled by a capsule.

Rycina 13. Ropień okołoesiczy. Obrzęk i zmiany zapalne w ścianie esicy oraz ograniczony zbiornik płynowy otoczony torebką.

Choroba Leśniowskiego-Crohna a colitis ulcerosa.

Badaniem usg łatwiej jest rozpoznać chorobę Leśniowskiego-Crohna niż colitis ulcerosa. W chorobie Leśniowskiego-Crohna: czułość rozpoznania jest dość wysoka i wynosi 70%, a specyficność jeszcze wyższa: 87%; natomiast w colitis ulcerosa: czułość wynosi 35% a specyficzność 70%.

Rozpoznanie powikłań

Komplikacje dotyczą głównie choroby Leśniowskiego-Crohna, takie jak przetoki między pętlami jelit lub z przylegającymi narządami, ropnie, a nawet możliwe jest wystąpienie ostrej niedrożności. TK jest metodą prowadzącą do rozpoznania tych komplikacji nawet w przypadkach bezobjawowych, lub badanie ultrasonograficzne w przypadkach zwężeń [13]. Czynny proces przewlekłego zapalenia jelit jest trudny do rozpoznania. Remisja jest również trudna do oceny (Doppler).

Rzekomobłoniaste zapalenie jelita grubego

Rzekomobłoniaste zapalenie jelita grubego (rzjg) powstaje wskutek tworzenia błon rzekomych na ścianie jelita grubego, wywołanych nadmiernym rozwojem laseczek *Clostridium difficile (C.difficile)*. Laseczki te są gramdodatnie, bezwzględnie beztlenowe, rozwijają się w jelicie grubym po zmianie mikroflory w następstwie leczenia antybiotykami. U dorosłych rzjg występuje najczęściej po

Figure 14. Pseudomembranous enteritis. Considerable thickening of the intestine wall (up to 25 mm) with an occlusion of the intestine. A blurred stratified structure of the intestine wall.

Rycina 14. Rzekomobłoniaste zapalenie jelit. Znaczne pogrubienie ściany jelita (do 25 mm), z zamknięciem światła jelita. Zatarcie warstwowej struktury ściany jelita.

klindamycynie, u dzieci po ampicylinie, amoksycilinie i cefalosporynach, zwłaszcza po ich doustnym przyjmowaniu. Rzjg rzadziej powstaje w następstwie niedokrwienia jelita, po zabiegach chirurgicznych i po chemioterapii.

C.difficile produkuje toksyny A i B, które różnią się działaniem. Enterotoksyna A powoduje ostre zmiany zapalne jelita i martwicę nabłonka błony śluzowej oraz ma działanie cytotoksyczne na inne komórki, natomiast Cytotoksyna B powoduje wzrost okrągłych, żółtych kolonii bakteryjnych i tworzenie błon rzekomych na błonie śluzowej jelita. Aby rozwinęły się zmiany zapalne muszą być obecne u chorego obie endotoksyny A i B oraz odpowiednie receptory jelitowe. U niemowląt, mimo częstej obecności *C. difficile* w kale, nie dochodzi do rozwoju rzjg, ponieważ niemowlęta nie mają jeszcze tych receptorów.

Objawy kliniczne

Objawy kliniczne mogą występować w postaci łagodnej biegunki, bez bólów brzucha i podwyższonej temperatury do bardzo nasilonej biegunki, toksemii, odwodnienia i niedrożności oraz „megacolon toxicum" z zagrożeniem życia.

Objawy chorobowe występują najczęściej w pierwszym tygodniu leczenia antybiotykami. Typowymi objawami są: wodnista, rzadziej krwawa biegunka, podwyższona temperatura, bóle i leukocytoza 10.000 do 60.000/mm3.

Klasyczna triada: biegunka, ból przechodzący w niedrożność i wstrząs.

W ciężkich, lecz bardzo rzadkich przypadkach może wystąpić „megacolon toxicum" i perforacja z zapaleniem otrzewnej.

Badanie ultrasonograficzne i radiologiczne, szczególnie CT, jest bardzo pomocne w rozpoznaniu rzjg. Badania te dają obraz rozległości i zaawansowania zmian oraz obrazują powikłania, szczególnie perforacje i ropnie.

Objawy patologiczne

We wczesnym lub łagodnym okresie błona śluzowa może mieć wygląd zaczerwieniony. Obraz ten nie jest charakterystyczny i może występować w innych zmianach zapalnych okrężnicy. W przypadkach o umiarkowanym nasileniu, błona śluzowa jest gładka, połyskliwa z żółtymi zmianami, które nie dają się usunąć. W przypadkach zaawansowanych mogą wystąpić zmiany błony śluzowej okrężnicy w postaci małych, żółtych płytek różnej długości, przylegających do śluzówki (rzekome błony), a w przypadkach bardzo ciężkich może dojść do całkowitej martwicy błony śluzowej, co trudno odróżnić od zmian niedokrwiennych lub od znacznych zmian w chorobie Leśniowskiego-Crohna i colitis ulcerosa i in. W badaniu endoskopowym widzimy, że zmiany rzjg zwykle ograniczają się do esicy i okrężnicy zstępującej, rzadziej sięgają do zastawki krętniczo-kątniczej. Jelito kręte jest zazwyczaj prawidłowe. Stwierdza się biało-żółte błony rzekome, pokrywające błonę śluzową jelita grubego. W badaniu histopatologicznym wycinków błony śluzowej widoczne są nacieki granulocytarne, naloty włóknikowe oraz częściowa martwica nabłonka.

Objawy usg

Znaczne zgrubienie ściany (do 28 mm) w 71–100% przypadków z zachowaną jej warstwowością. Poszerzenie błony śluzowej i podśluzowej [14]. Często nie jest widoczne światło jelita. W 50–70% przypadków jest różnorodna echogeniczność ściany. W 20–50% widoczne jest hypoechogeniczne, cienkie, obwodowe pasmo (błona mięśniowa). Ascites występuje w 77% przypadków (hypoalbuminemia) (Ryc. 14, 16). Badanie ultrasonograficzne jest bardzo ważnym badaniem w rzjg i lepszym niż CT w ocenie grubości błony śluzowej i podśluzowej okrężnicy, podczas gdy CT dokładniej określa grubość całej ściany [15, 16, 17, 18].

Charakterystyczna triada objawów usg:

1. Zgrubienie ściany, 2. Płyn w jamie otrzewnej i 3. Uboga zawartość w świetle okrężnicy. W przypadku wystąpienia tej triady należy natychmiast włączyć leczenie.

Figure 15. Pseudomembranous enteritis. A reaction in the adipose tissue with fluid surrounding the colon.

Rycina 15. Rzekomobłoniaste zapalenie jelit. Odczyn w tkance tłuszczowej z płynem w otoczeniu okrężnicy.

Figure 16. Carcinoma of the sigmoid. A non-homogenous infiltration of the sigmoid wall. Enlarged lymph nodes in the surroundings.

Rycina 16. Rak esicy. Niejednorodny naciek ściany esicy. Powiększone węzły chłonne w otoczeniu.

Figure 17. Intussusception. The intussusception headis visible. In the surroundings the intestine wall is thickened (edema). The further intestine segment is normal.

Rycina 17. Wgłobienie. Widoczne czoło wgłobienia W otoczeniu ściana jelita pogrubiała (obrzęk) Dalszy odcinek jelita prawidłowy.

Wgłobienie

Najczęściej występuje u dzieci. U dorosłych wgłobienie zwykle występuje na tle polipa łagodnego lub raka i częściej dotyczy jelita cienkiego niż grubego (najczęściej w kątnicy i okrężnicy wstępującej). Badanie usg wykazuje typowy obraz „ jelita w jelicie", obraz cebulowatych warstw, a w rzucie podłużnym – obraz rzekomej nerki lub kanapki [19] (Ryc. 17, 18). Powyżej wgłobienia widoczna jest perystaltyka. Ważne jest badanie dopplerowskie. Przy braku ukrwienia wgłobionej pętli konieczny jest zabieg operacyjny, który również należy przewidzieć przy obecności wolnego płynu w jamie otrzewnej.

Aby przy odprowadzaniu wgłobienia u dzieci uniknąć perforacji jelita, należy zwrócić uwagę czy są objawy wolnego płynu, przekrwienie odcinka wgłobionego i wahadłowej perystaltyki jelita.

Niedokrwienie okrężnicy

Przyczyną niedokrwienia jest istotne hemodynamicznie zwężenie tętnicy krezkowej lub zator [20, 21, 22, 23, 24]. Zmiany te powodują w obrazie usg hypoechogeniczne pogrubienie ściany jelita spowodowane zawałem krezki lub zatorem żylnym. Zaburzenia przepływu w pniu trzewnym, stwierdzane w badaniu dopplerowskim, nie zawsze powodują niedokrwienie jelita. W badaniu klinicznym: krew w stolcu i bóle brzucha, silniejsze przy zawale krezki, występujące z przerwami i w końcu dochodzi do niedrożności. W usg, poza hypoechogenicznym pogrubieniem ściany jelita (od 2 do 20 mm) na odcinku od 5 do 30 cm, stwierdza się brak warstwowości. W przypadkach przewlekłych warstwowość jest przeważnie zachowana. Zmiany te trudno odróżnić od choroby Leśniowskiego-Crohna. Podobne, hypoechogeniczne pogrubienie ściany jelita może wystąpić w chłoniaku i w innych, rzadkich chorobach jelita.

Guzy jelita grubego

W obrazie usg zmiany guzowate przedstawiają się jako odcinkowe hypoechogeniczne zgrubienie ściany jelita i brak

Figure 18. Intussusception: target sign.

Rycina 18. Wgłobienie – objaw tarczy strzelniczej.

obrazu warstw [25, 26] (Ryc. 20). Zwykle zgrubienie to ma zarys półkolisty. Zmiany guzowate należy odróżnić od poprzecznego przekroju mięśnia lędźwiowego. Duży guz może prowadzić do niedrożności jelita z poszerzeniem jego odcinka powyżej guza i zwężeniem poniżej.

Dyskusja/wnioski

Badanie jelita grubego w przypadkach bez objawów klinicznych ze strony jelita, prowadzone jest bez szczególnego przygotowania chorego. Stwierdzenie zmian ultrasonograficznych w jelicie jest w tych przypadkach obarczone większym procentem rozpoznań fałszywie dodatnich (w naszych przypadkach procent ten wynosił 30%) niż w przypadkach skierowanych z danymi klinicznymi sugerującymi zmiany w jelicie (10%). W przypadkach tych badanie usg prowadzi się po dokładniejszym przygotowaniu chorego (wlew oczyszczający i wprowadzenie do jelita 2 l. 0,9% NaCl). U chorych kierowanych na badanie usg jamy brzusznej (bez danych klinicznych dotyczących jelita grubego), rozpoznanie zmian w jelicie ma jednak większą wartość diagnostyczną, ponieważ są to zazwyczaj zmiany wcześniej wykryte, na które klinicysta i chory nie zwracał uwagi. W każdym przypadku wykrytych zmian w jelicie grubym, niezależnie od metody badania, wykonujemy badanie endoskopowe.

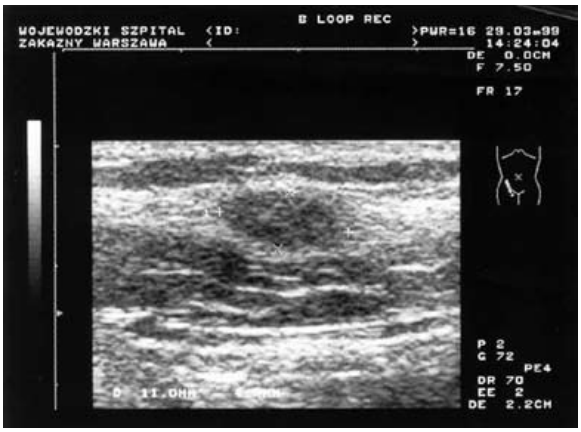

Figure 19. Leśniowski-Crohn disease. A thickening of the wall and enlarged mesenteric lymph nodes.

Rycina 19. Choroba Leśniowskiego-Crohna. Pogrubienie ściany jelita i powiększone węzły chłonne krezki.

Figure 20. A vesico-sigmoid fistula with broken continuity of the outline of the urinary bladder.

Rycina 20. Przetoka esiczo-pęcherzowa z przerwaniem zarysu ściany pęcherza.

Figure 21. Rectal carcinoma. A hypoechogenic tissue area extending throughout the rectum wall.

Rycina 21. Rak odbytnicy. Hypoechogeniczny obszar tkankowy obejmujący ścianę odbytnicy.

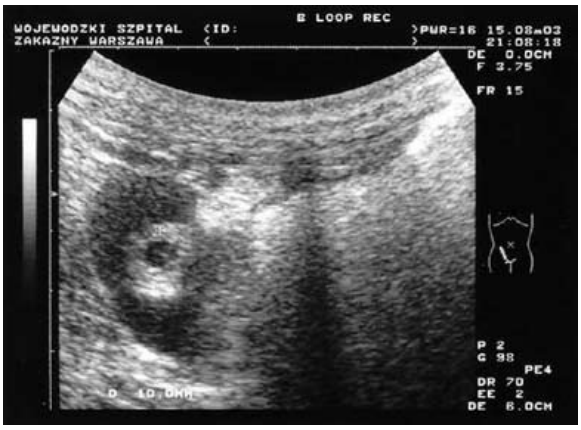

Figure 22. Appendicitis. A dilated appendix lumen (cross-sectional diameter of 10 mm) and fluid reaction in the surroundings.

Rycina 22. Zapalenie wyrostka robaczkowego. Poszerzone światło wyrostka. (średnica przekroju 10 mm), odczyn płynowy w otoczeniu.

Figure 23. Appendicitis. A dilated appendix lumen (cross-sectional diameter of 8-9 mm) and within it a coprolith is visible.

Rycina 23. Zapalenie wyrostka robaczkowego. Poszerzone światło wyrostka (średnica przekroju 8-9 mm) i w jego obrębie widoczny koprolit.

Figure 24. Appendicitis with a perforation. Fluid in the surroundings of the appendix with broken continuity of its wall.

Rycina 24. Zapalenie wyrostka robaczkowego z perforacją. Płyn w otoczeniu wyrostka z przerwaniem ciągłości jego ściany.

Zapalenie wyrostka robaczkowego

Wstęp

Rozpoznanie kliniczne ostrego zapalenia wyrostka robaczkowego jest oparte na objawach i badaniu fizykalnym. Jednak blisko 50% takich hospitalizowanych przypadków ma rozpoznanie fałszywe. W przypadkach operowanych stwierdza się około 30% prawidłowych wyrostków. Badanie laboratoryjne zmniejsza niepotrzebne zabiegi.

Metoda badania/wnioski

Głowice 3,5–7 MHz i 5–10 MHz oraz Doppler kolorowy.

Oceniamy przekrój wyrostka (nieprawidłowy powyżej 6 mm), płyn wewnątrz światła i brak podatności na ucisk. W przypadkach zapalenia wyrostka robaczkowego podaje się w piśmiennictwie 8 objawów ultrasonograficznych:

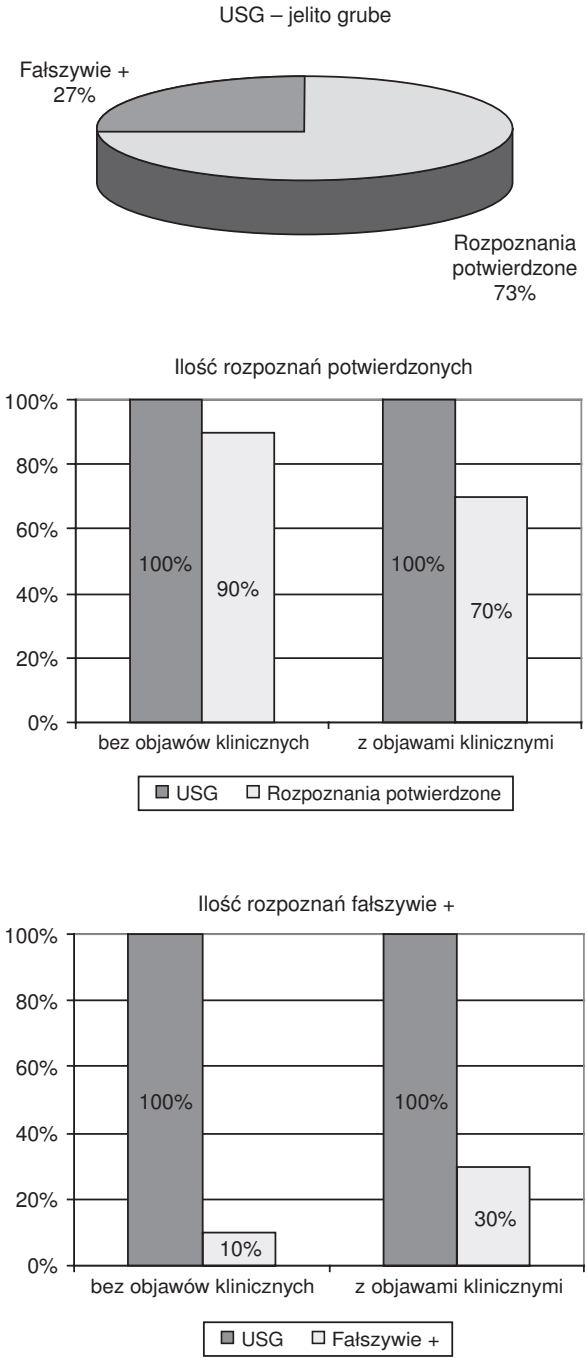

Figure 25. Large intestine. Comparison of false-positive diagnosis with/without clinical symptoms.

Rycina 25. Jelito grube – porównanie ilości rozpoznań fałszywie +, u pacjentów z/bez objawów klinicznych.

1. Poszerzenie wyrostka, 2. Płyn w jego świetle, 3. Brak zmiany kształtu przy ucisku, 4. Doppler kolorowy ściany wyrostka, 5. Zmiany zapalne tkanki tłuszczowej w otoczeniu, 6. Pogrubienie ściany wyrostka, 7. Powiększenie węzłów chłonnych w otoczeniu, 8. Płyn w jamie otrzewnej (ryc. 22, 23, 24).

Na 125 badanych przypadków przez Kesslera i wsp. w 57 rozpoznano na podstawie poszerzonego przekroju przednio-tylnego wyrostka, (który był większy niż 6 mm!) zapalenie wyrostka robaczkowego. Jest to najważniejszy objaw [27, 28, 29]. Przekrój mniejszy niż 6 mm i zmiana kształtu na ucisk występował tylko w przypadkach prawidłowego wyrostka. Pozostałe objawy widoczne są znacznie rzadziej lub również w przypadkach prawidłowych: zmiany około wyrostkowe w 91% w zapaleniu wyrostka i również w 24% w przypadkach prawidłowych, zgrubienie ściany kątnicy w 25% w przypadkach zapalenia i w 10% prawidłowych, płyn w jamie otrzewnowej w 51% przypadków zapalenia i w 30% prawidłowych, adenopatia w 32 % zapalenia wyrostka i w 38% prawidłowych. Nie powinno się badać po morfinie, która zmniejsza ból przy badaniu usg, ale również zmniejsza czułość i specyficzność (Tab. 1).

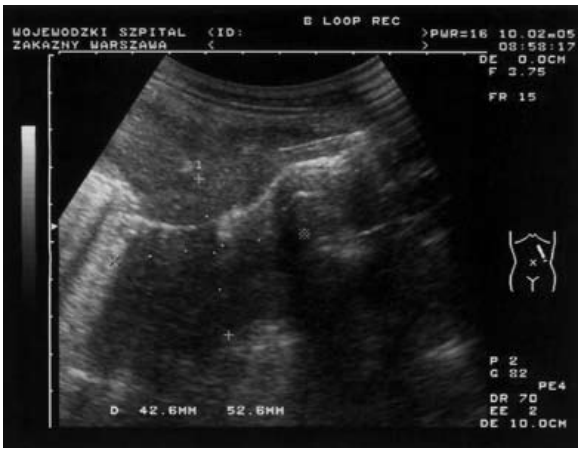

Figure 26. An HIV+ patient. An irregular inflammatory infiltration in the large intestine with a thickening of the wall and blurred stratified structure.

Rycina 26. Pacjent HIV+. Nieregularny naciek zapalny jelita grubego z pogrubieniem ściany i zatarciem warstwowej struktury.

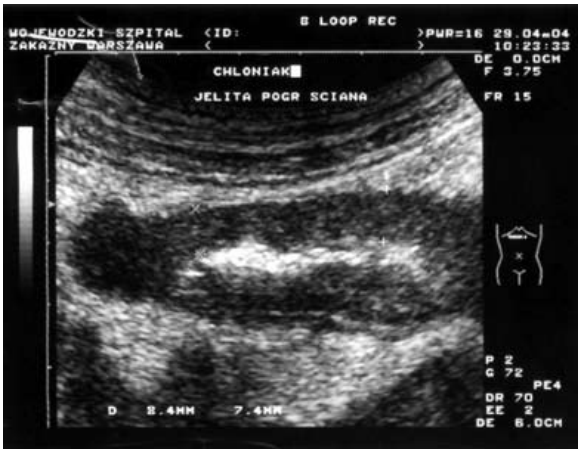

Figure 27. Lymphoma of the small intestine. Markedly decreased echogenicity, a thickening of the wall and an enlarged mesenteric lymph node.

Rycina 27. Chłoniak jelita cienkiego. Wyraźnie obniżona echogeniczność i pogrubienie ściany oraz powiększony węzeł chłonny krezki.

Table 1. Confirmed results of TUS examinations.
Tabela 1. Potwierdzone wyniki badania ultrasonograficznego.

	USG	Endoskopia	RTG	Rozp. potw.	Fałszywie +
Żołądka	88	68	20	64 (72%)	24 (28%)
Bez objawów	72	56	16	50 (69%)	22 (31%)
Z objawami	16	12	4	14 (88%)	2 (12%)
Jelita cienkiego	15	–	15	13 (87%)	2 (13%)
Jelita grubego	215	128	22	158 (73%)	57 (27%)
Bez objawów	175	94	16	122 (70%)	53 (30%)
Z objawami	40	34	6	36 (90%)	4 (10%)
Razem	318	196	57	235 (74%)	83 (26%)
Zapal. wyrostka. robaczkowego*	16 (operacja: 14)			14 (88%)	2 (12%)

* we wszystkich przypadkach objawy kliniczne sugerujące zapalenie.

Table 2. Statistical assessment of the diagnostic value of large intestine ultrasonography.
Tabela 2. Statystyczna ocena wartości diagnostycznej ultrasonografii jelita grubego.

	USG	Endoskopia	RTG	Rozp. potw.	Fałszywie +
	215	128	22	158 (73%)	57 (27%)
Bez obj. klin.	175	94	16	122 (70%)	53 (30%)
Z obj. klin.	40	34	6	36 (90%)	4 (10%)

Wnioski ogólne z I i II części pracy

Pełna ocena wiarygodności badania ultrasonograficznego żołądka, jelita cienkiego i grubego jest w naszych przypadkach trudna, ponieważ nie możemy określić w sposób pewny czułości badania żołądka i jelit (czułość jest to odsetek osób chorych, u których badania usg wykażą zmiany w tych narządach). Możemy jednak stwierdzić na podstawie naszych zestawień statystycznych, że procent wyników fałszywie dodatnich w przypadkach badania ultrasonograficznego tych narządów różni się w zależności od obecności lub braku objawów klinicznych. Badania nasze, poprzedzone danymi klinicznymi, sugerującymi zmiany w tych narządach, miały niski procent wyników fałszywie dodatnich (w badaniach żołądka 12%, w jelicie cienkim 13%, w jelicie grubym 10%, a w przypadkach zapalenia wyrostka 12%). (Tab. 2, Ryc. 25). Badania ultrasonograficzne tych narządów bez objawów klinicznych wskazywały wyższy procent wyników fałszywie dodatnich (w badaniach żołądka 31%, jelita cienkiego – za mało przypadków, jelita grubego 30%).

Wartość diagnostyczna ultrasonografii w badaniu przewodu pokarmowego: żołądka, jelita cienkiego i jelita grubego jest bardzo wysoka i pozwala na wykrycie zmian patologicznych tych narządów nawet u chorych bez objawów klinicznych (zwykle dotyczy to zmian mniej zaawansowanych) (Ryc. 26, 27). Badania te, mimo dużej wartości diagnostycznej, wymagają potwierdzenia za pomocą badania endoskopowego lub wiarygodnych metod radiologicznych (Tab. 1).

Piśmiennictwo:

1. All-Noukkari M, Pruszyński B: Hydrosonografia – nowa metoda w diagnostyce nowotworów jelita grubego. Pol Przegl Radiol, 1998; 63: 119–121.
2. Lasek W, Pilecki S, Owczarczyk-Skoczyńska M et al: Zastosowania hydrosonografii jelita grubego w diagnostyce choroby Leśniowskiego-Crohna. Gastroenterologia Polska, 2001; 239–243.
3. Worlicek H, Engelhard K: Die pathologische Verdickung der Darmwand – Möglichkeiten einer Differentialdiagnose? In: Gebhardt J, Hackelöer BJ, Klinggräff G, Seitz K: Ultraschalldiagnostik 89. Berlin: Springer, 1990: 247– 51.
4. Mirk P, Palazzoni G, Gimondo P: Doppler sonography of hemodynamic changes of the inferior mesenteric artery in inflammatory bowel disease: preliminary data. Am J Roentgenol, 1999; 173: 381–7.
5. Heyne R, Rickes S, Bock P et al: Non-invasive evaluation of activity in inflammatory bowel disease by power Doppler sonography. Z Gastroenterol, 2002; 40: 171–5.
6. Smereczyński A: Zapalenie przyczepków sieciowych jelita grubego w usg. Pol Przegl Radiol, 1999; 64: 54–57.
7. Chou YH, Chiou HJ, Tiu CM et al: Sonography of acute right side colonic diverticulitis. Am J Surg, 2001; 181: 122–7.
8. Holleweger A, Macheiner P, Rettenbacher T et al: Colonic diverticulitis: Diagnostic value and appeatance of inflamed diverticula – sonographic evaluation. Eur Radiol, 2001; 11: 1956–63.
9. Mathis G: Gastrointestinale Sonographie. ThiemeStuttgat-New York, 2003.
10. Ludwig D, Wiener S, Brüning A et al: Mesenteric blood flow is related to disease activity and risk of relapse in ulcerative colitis: a prospective study. Gut, 1999; 45: 546–52.

11. Gasche C, Moser G, Turetschek K et al: Transabdominal bowel sonography for detection of intestinal complication in Crohn's disease. Gut 1999; 44: 112–114
12. Leszczyński S: Radiologia. PZWL, Warszawa, 1984: 230.
13. MecklerU, Caspary WF, Clement T et al: Sonografie beim Morbus Crohn – Stellungnahme einer Expertengruppe. Z Gastroenterol, 1991; 29: 355–9.
14. Downey BD, Wilson SR: Pseudomembranous colitis: sonographic features. Radiology, 1991; 180: 61–4.
15. Fishman EK, Madhav K, Brownyn J et al.: Pseudomembranous colitis: CT evaluation of 26 cases. Radiology, 1991; 180: 57–60.
16. Ross PR, Buetow PC, Pantograg-Brown L et al: Pseudomembranous Colitis (PMC). Radiology, 1996, 198: 1–9.
17. Oei TK, Engelshoven JMA: Pseudomembranous colitis: an ultrasound diagnosis. Eur J Radiology, 1992; 15: 154–6.
18. Bąk-Romaniszyn L, Małecka-Panas E: Rzekomobłoniaste zapalenie jelita grubego. Służba Zdrowia 2000; 75–79: 2968–70.
19. Henrikson S, Blane CE, Koujok K et al: The effect of screening sonography on the positive rays of enemas for intussusception. Pediatr Radiol, 2003; 33: 190–3.
20. Arnott ID, Ghosh S, Ferguson A: The spectrum of ischemik colitis. Eur J Gastroenterol Hepatol, 1999; 11: 295–303.
21. Balthazar EJ, Yen BC, Gordon RB: Ischemic colitis: CT evaluation of 54 cases. Radiology, 1999; 211: 381–8.
22. Daniele B, Rossi GB, Losito S et al: Ischemic colitis associated with paclitaxel. J Clin Gastroenterol, 2001; 33: 159–60.
23. Newman JR, Cooper MA: Lower gastrointestinal bleeding and ischemic colitis. Can J Gastroenterol, 2002; 16: 597–600.
24. Lim HK, Kim SH et al.: Splanchnic arterial stenosis or occlusion: Diagnosis at Doppler US. Radiology, 1999: 211: 405–10.
25. Truong M, Atri M, Bret PM et al: Sonographic appearence of benign et malignant conditions of the colon. Am J Roentgenol, 1998; 170: 1451–5.
26. Wang KY, Kimmey MB, Myberg DA et al: Colorectal neoplasms: accuracy of US in demonstrating the depth of invasion. Radiology, 1987; 165: 827–9.
27. Oran J: Transient appendiceal enlargement in a patient with colonic amebiasis. J Clin Ultrasound, 2000; 28: 368–370
28. Beyer D, Schulte B, Kaiser C et al: Sonographie der akuten Appendizitis. Eine prospektive Studie uber 5 Jahre bei 2074 Patienten. Radiologie, 1993; 33; 7: 339–406.
29. Kessler N, Cyteval C, Gallix B et al: Appendicitis: evaluation of sensitivity, specificity and predictive values of US, Doppler US and laboratory findings. Radiology, 2004; 230: 472–478.